INFARCTUL MIOCARDIC ACUT

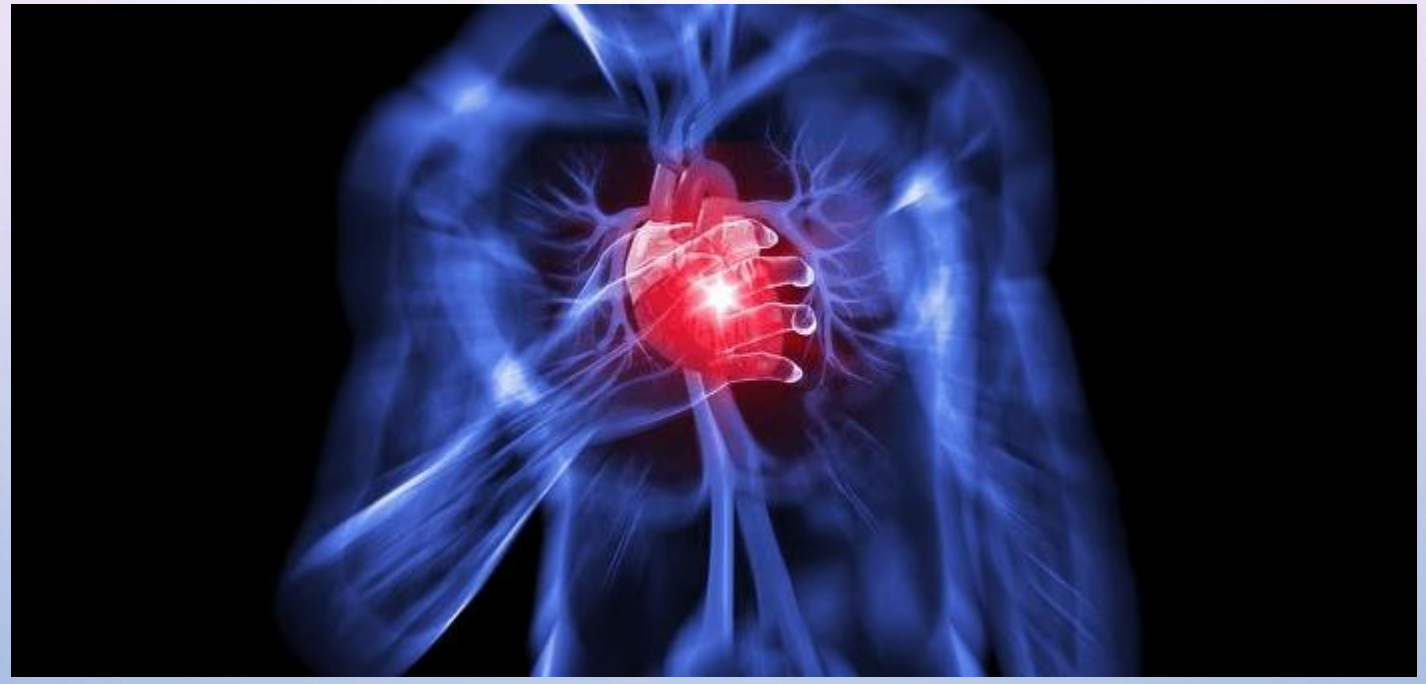

CAZUL 1

- Pacient P.I. Sex M, 58 ani
- Se prezinta in UPU acuzand durere retrosternala cu caracter constrictiv, iradiere in umarul stang si mandibula, insotita de dispnee, cu debut de aproximativ o ora
- Pacientul este palid, transpirat, anxios

EKG se efectueaza in maxim 10 minute de la prezentarea pacientului in urgenta

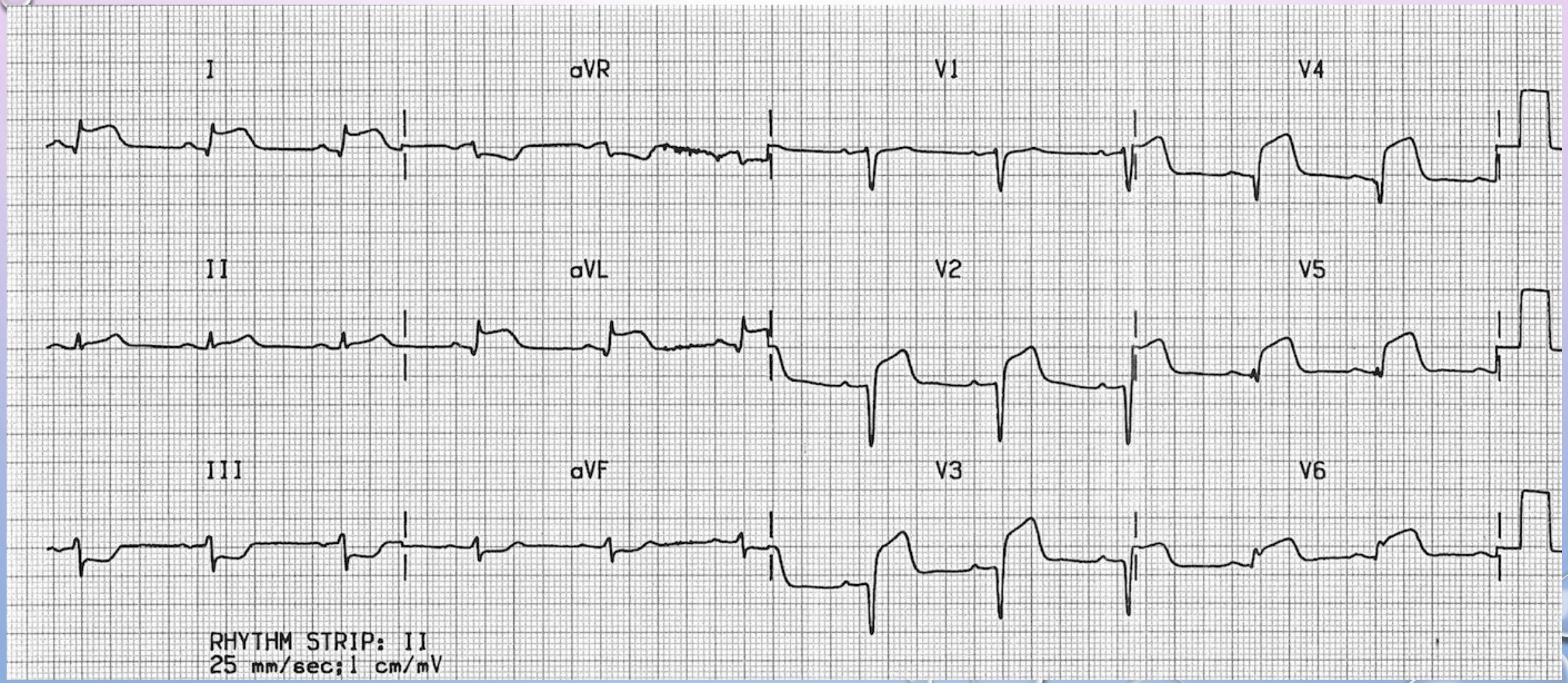

CE ESTE INFARCTUL MIOCARDIC ACUT

INFARCTUL MIOCARDIC ACUT reprezinta dezvoltarea rapida a necrozei miocardice ca urmare a unei reduceri sustinute si complete a circulatiei sangvine intr-o regiune a miocardului, produsa de o tromboza formata la nivelul unei placi de ateroscleroza rupte.

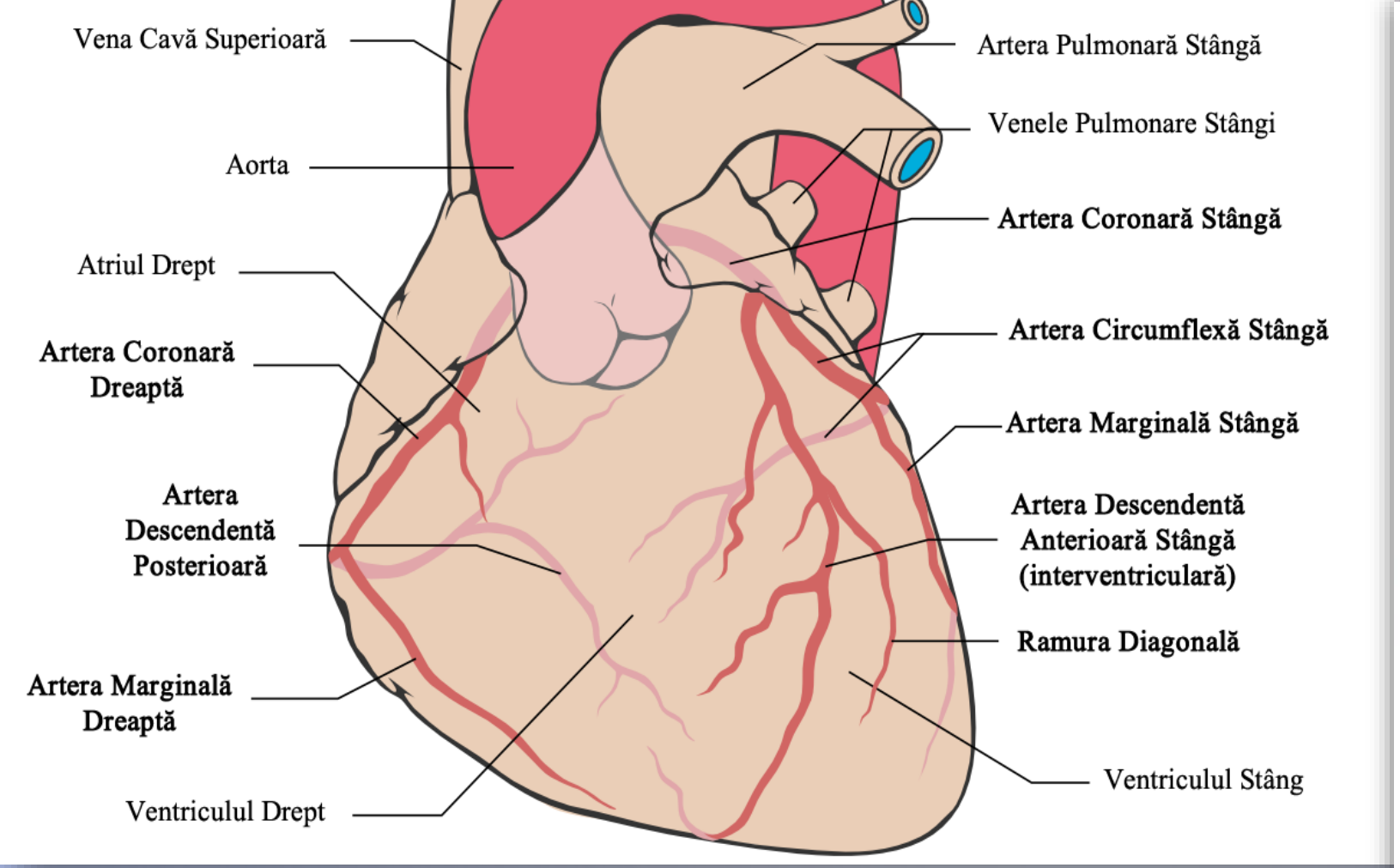
Vena Cavă Superioară
Aorta
Atriul Drept
Artera Coronară Dreaptă
Artera Descendentă Posterioară
Artera Marginală Dreaptă
Ventriculul Drept
Artera Pulmonară Stângă
Venele Pulmonare Stângi
Artera Coronară Stângă
Artera Circumflexă Stângă
Artera Marginală Stângă
Artera Descendentă Anterioară Stângă (interventriculară)
Ramura Diagonală
Ventriculul Stâng

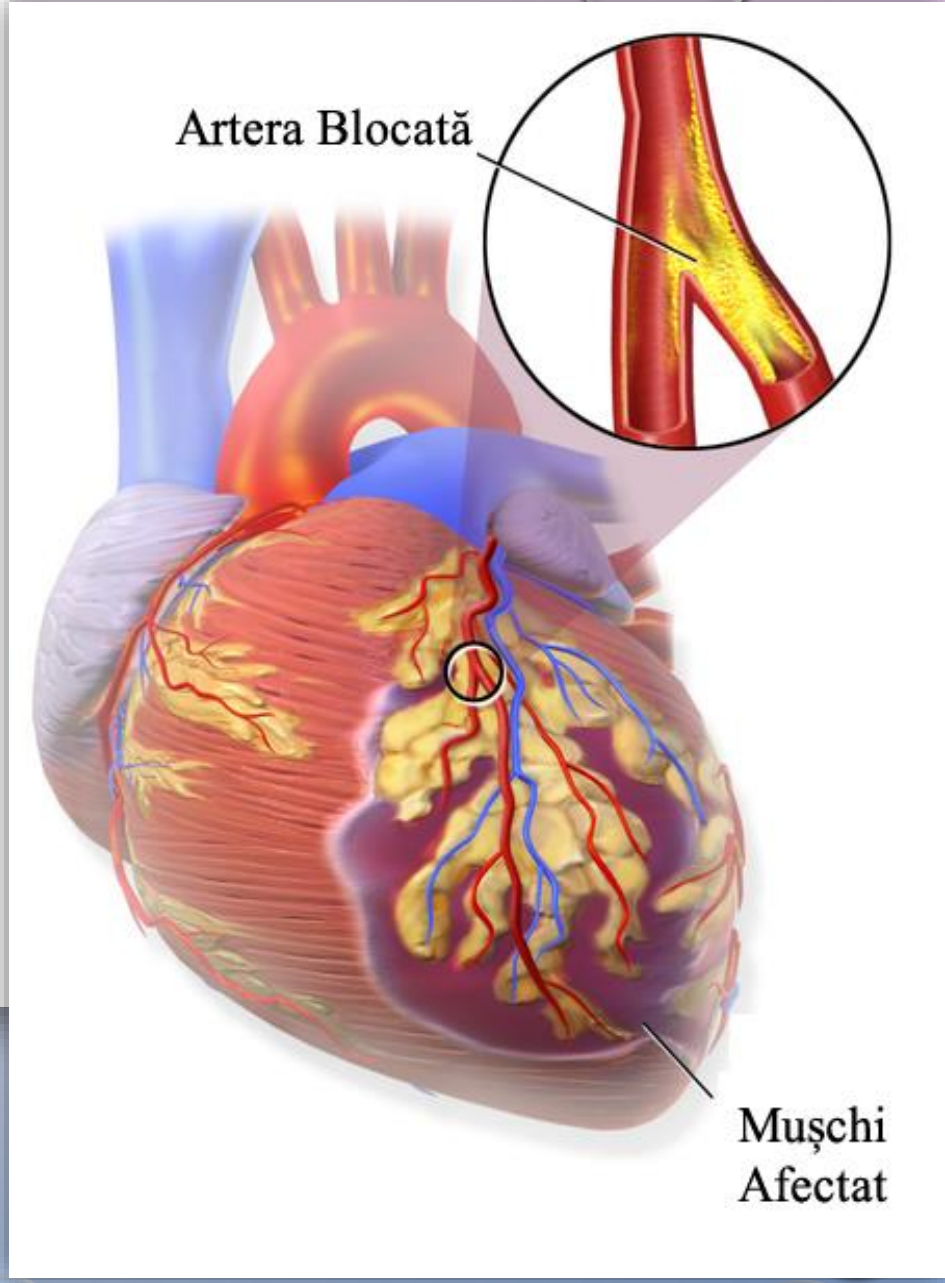
Artera Blocată
Mușchi Afectat

CLASIFICAREA IMA

- STEMI – IMA cu supradenivelare de segment ST
- NON-STEMI – IMA fara supradenivelare de segment ST

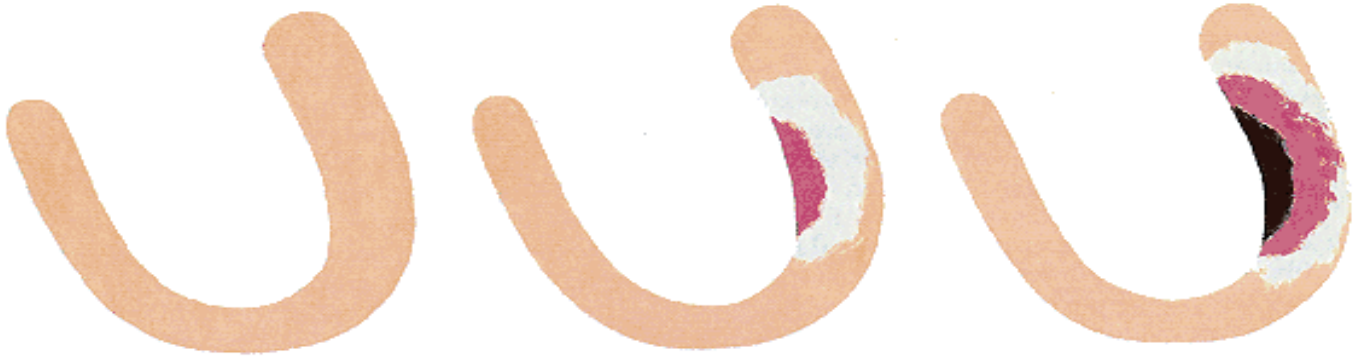

Muşchi sănătos

Infarct netransmural (subendocardial în exemplu)

Infarct transmural

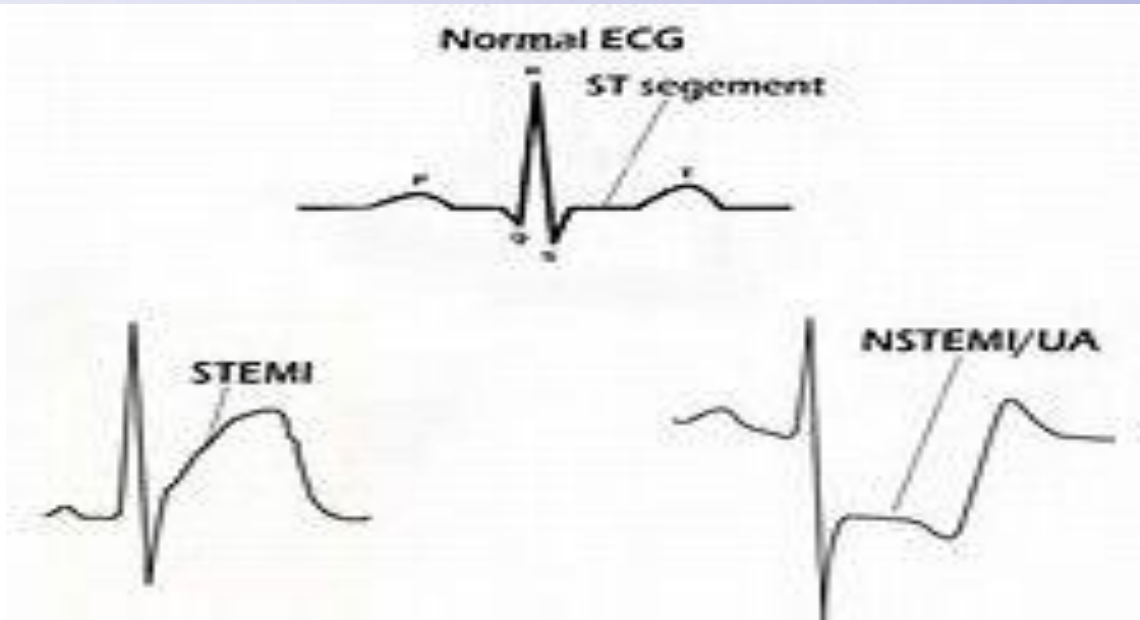

FACTORII DE RISC

- Varsta >40 ani
- Sexul masculin
- Femeile in perioada postmenopauzala
- HTA
- Fumatul
- Hipercolesterolemia
- DZ/obezitate abdominala
- Antecedente heredo-colaterale
- Sedentarismul
- Consumul de cocaina

TABLOU CLINIC

- Durerea toracica clasica de intensitate mare sau disconfort toracic, cu exacerbare la efort, caracter de **constrictie, gheara, apasare, presiune sau sufocare**, senzatie de moarte iminenta, cu durata de **peste 30 minute**, care poate **iradia** la baza gatului, in umar, in membrul superior stang, mandibula, uneori în epigastru, insotita de :
- Dispnee
- Anxietate
- Greata cu sau fara varsatura
- Diaforeza
- Palpitatii
- Sincopa
- Soc cardiogen



DUREREA TORACICA CORONARIANA

LOCALIZARE FRECVENTA

LOCALIZARE POSIBILA

DIAGNOSTIC POZITIV

- Se bazeaza pe simptomatologia clinica,pe traseul electrocardiografic si pe determinarea enzimelor de necroza miocardica.
- Diagnosticul electrocardiografic de infarct se bazeaza pe prezenta celor trei tipuri de modificari:

- **Ischemia**(inversarea undei T)
- **Leziunea**(supradenivelarea ST)
- **Necroza**(prezenta undei Q)

CAZUL 1

- Constient, cooperant
- Tegumente palide, transpirate, cianoza periorala,
- SpO2 89%
- TA=160/100 mmHg

Diagnostic prezumptiv??

Investigatii??

CAZUL 1 - ECG

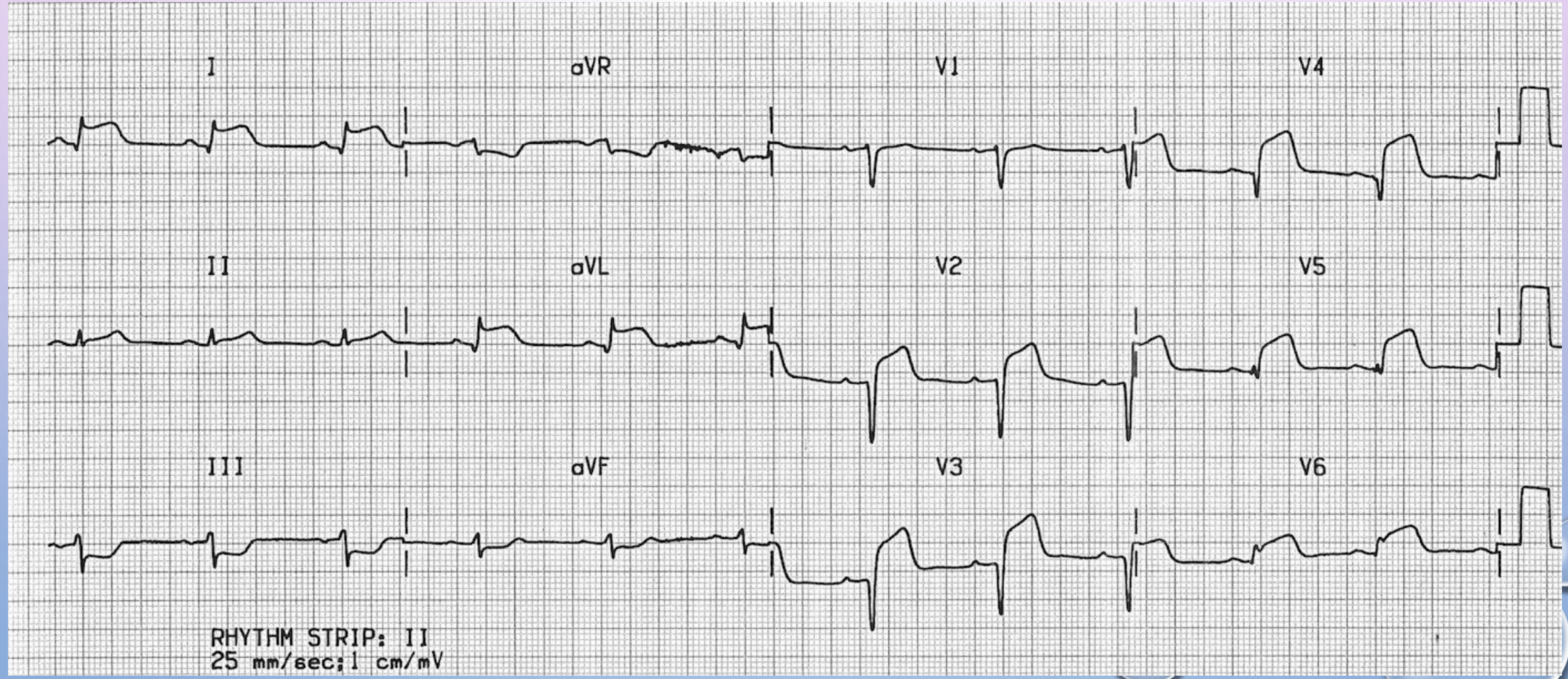
I
aVR
V1
V4
II
aVL
V2
V5
III
aVF
V3
V6
RHYTHM STRIP: II
25 mm/sec; 1 cm/mV

EXAMENUL BIOLOGIC

RELEVĂ SINDROMUL DE CITOLIZĂ MIOCARDICĂ, PRIN NIVEL SERIC CRESCUT AL ENZIMELOR CARDIACE

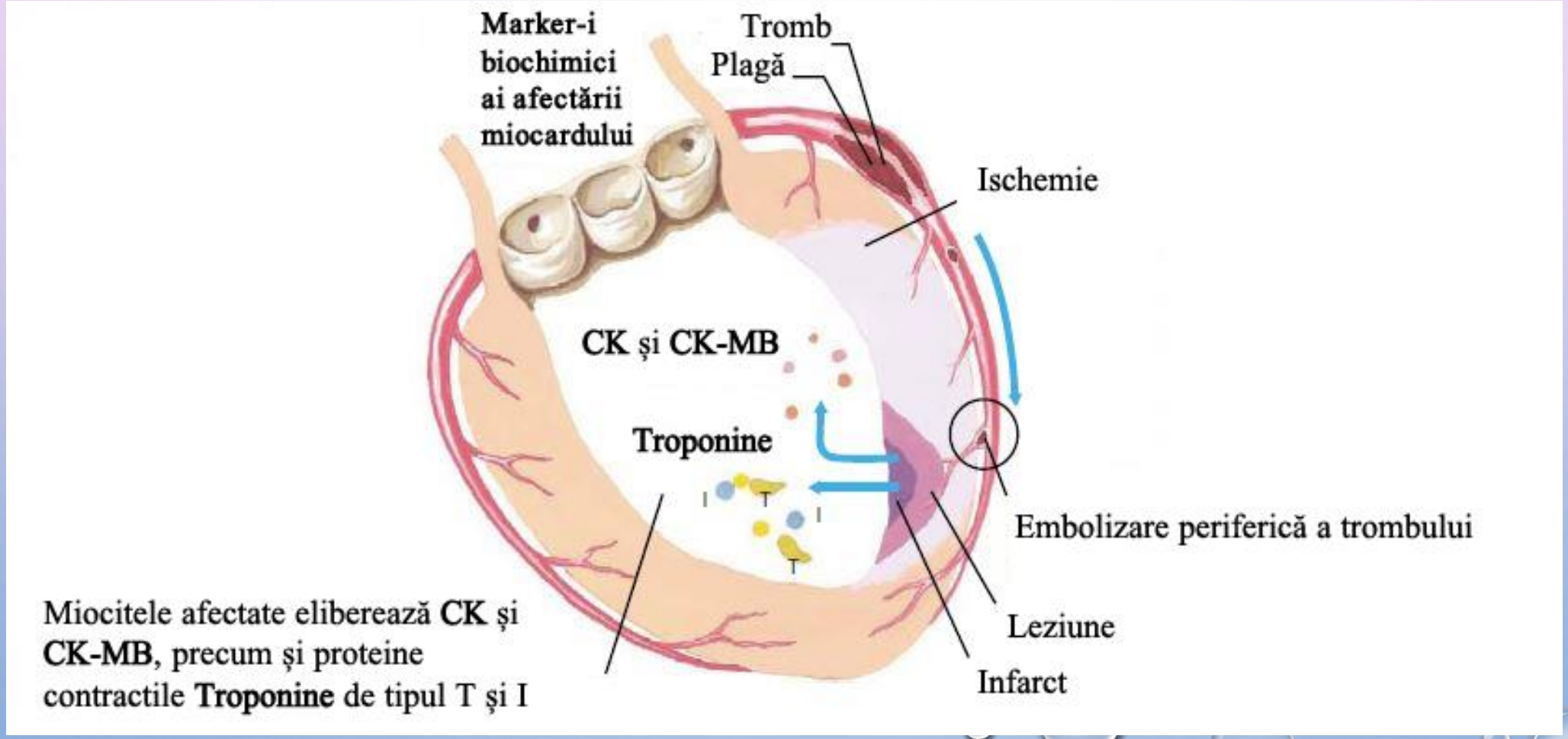

DIAGNOSTIC DIFERENTIAL

- **Pericardita acuta**
- **Disectia de aorta toracica**
- **Embolia pulmonara**
- **Ruptura esofagiana (Sindromul Boerhaave)**
- **Pneumotoraxul spontan**
- **Afectiuni acute de etaj abdominal superior :** colecistita acuta, ulcer penetrant sau perforat, pancreatita acuta
- **Alte sindroame dureroase toraco-abdominale**: pleurita acuta, pneumonia , zona zoster toracica, sindromul Tietze, abcesele subfrenice, infarctul splenic, boli acute musculoscheletale

TRATAMENTUL INITIAL

- **Oxigenoterapie** daca SaO2 < 90%
- **Nitroglicerină** sublingual; doza poate fi repetată la fiecare 5 minute pînă la 3 ori

notă!! Se administreaza sub controlul TA

- **Aspirină**
- **Ticagrelor** **SAU**
- **Clopidogrel**
- Opioide intravenos: **morfina**
- **Heparina nefracționată** sau heparine cu greutate moleculară mica
- **BETA-BLOCANTE** (CÂND TAS > 100 MMHG ȘI ÎN LIPSA ALTOR CONTRAINDICAȚII)
- **Anxioliticele** pot fi utile (alprazolam sau diazepam)

TERAPIA DE REPERFUZIE

- FARMACOLOGICĂ: ADMINISTRARE PRECOCE DE TROMBOLITICE
- INTERVENTIA CORONARIANA PERCUTANA (PCI)

TERAPIA FIBRINOLITICA

- **Indicatii** – cand timpul de la PCM (primul contact medical) si pana la un centru PCI ≥120 min
- Ideal in maxim 10 min de la diagnostic
- Agenti fibrinolitici:

✓ Alteplaza(tPA)

✓ Reteplaza(rPA)

✓ Tenecteplaza(TNK-tPA)

PCI IN STEMI: INDICATII

PCI PRIMARA:

- Indicata la pacientii cu < 12 ore de la debutul simptomelor
- Indicata la > 12 ore DOAR daca exista dovezi clinice si/sau EKG de ischemie persistenta;

PCI DE SALVARE:

- Imediat, in caz de fibrinoliza esuata
- <24 de ore in caz de fibrinoliza eficienta (disparitia durerii; reducerea supradenivelarii segmentului ST > 50%; aritmii de reperfuzie).

MANAGEMENTUL PRESPITALICESC ȘI ÎN SPITAL AL PACIENTULUI CU STEMI

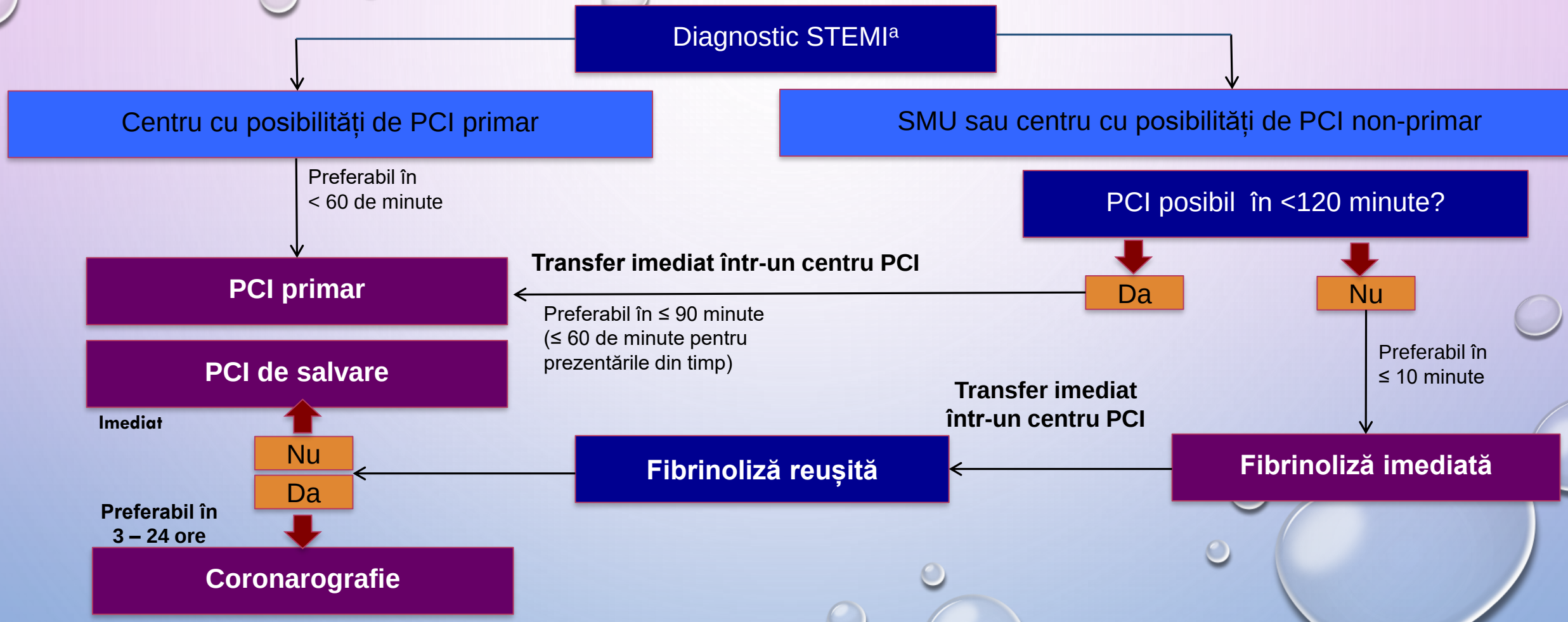

[a]Momentul la care diagnosticul este confirmat prin istoric și ECG, în mod ideal în decurs de 10 minute de la primul contact medical (PCM). Toate întârzierile se asociază cu PCM.
PCI=intervenție coronariană percutanată; STEMI=infarct miocardic cu supra-denivelarea segmentului ST;
SMU=sistem medical de urgență

CONTRAINDICATIILE TERAPIEI FIBRINOLITICE

ABSOLUTE:

- AVC hemoragic sau de origine necunoscută în antecedente
- Accident vascular cerebral ischemic în ultimele 6 luni
- Leziuni ale sistemului nervos central, neoplasme sau malformații arteriovenoase
- Traumatism major recent/interventie chirurgicala/TCC in ultima luna
- Hemoragie gastrointestinală în ultima lună
- Sangerari active cunoscute (exceptie menstrele)
- Disecție de aortă
- Puncții necompresibile în ultimele 24 de ore (de ex. Biopsie hepatică, puncție lombară)

RELATIVE:

- Accident ischemic tranzitor în ultimele 6 luni
- Terapia anticoagulantă orală
- Sarcină sau prima săptămână postpartum
- Hipertensiune refractară
- Boală hepaticã avansată
- Endocardită infectioasă
- Ulcer peptic activ
- Resuscitarea prelungită sau traumatica

TCC=traumatism cranio-cerebral

COMPLICATIILE IMA

Precoce:

- Tulburări de ritm și conducere
- Șoc cardiogen
- Insuficienta cardiaca
- Embolie pulmonara sau sistemica
- AVC
- Angina pectorală precoce postinfarct
- Ruptura de perete liber/sept/muschi papilari
- Insuficiența mitrală
- Infarct de VD

Tardive:

- Sindrom postinfarct (Dressler)
- Anevrism de ventricul stâng
- Angina pectorală tardivă

CAZUL 1

- hs-cTnI= 500 ng/ml ↑
- CK-MB=90 U/L ↑
- CK=700 U/L ↑

- Diagnostic final
- Tratament?
- Transfer?

thank you!