PLACENTA PRAEVIA

DEF (anatomica) : este o insertie vicioasa a placentei la nivelul segmentului inferior

Etimologie : “pre” = premergator , “via” = cale (drum), => “in calea fatului”

DEF (fiziologica) : insertia decliva a placentei predispune la decolarea prematura a cotiledoanelor situate mai jos

DEF (clinica) : decolarea cotiledoanelor situate pe segmentul inferior produce totdeauna hemoragii, atit in cursul sarcinii, cit si in timpul nasterii

Placenta praevia => hematoame

Este grava pt → mama
→ fat

Frecventa : 0,5-1% din nasteri

Placenta praevia :

1. **centrala 10-15%**
2. **partial centrala 15-20%**
3. **marginala 20-30%**
4. **laterala 40-50%**
5. **anatomica – coboara in cavitatea uterina pina la limita superioara a segmentului inferio**

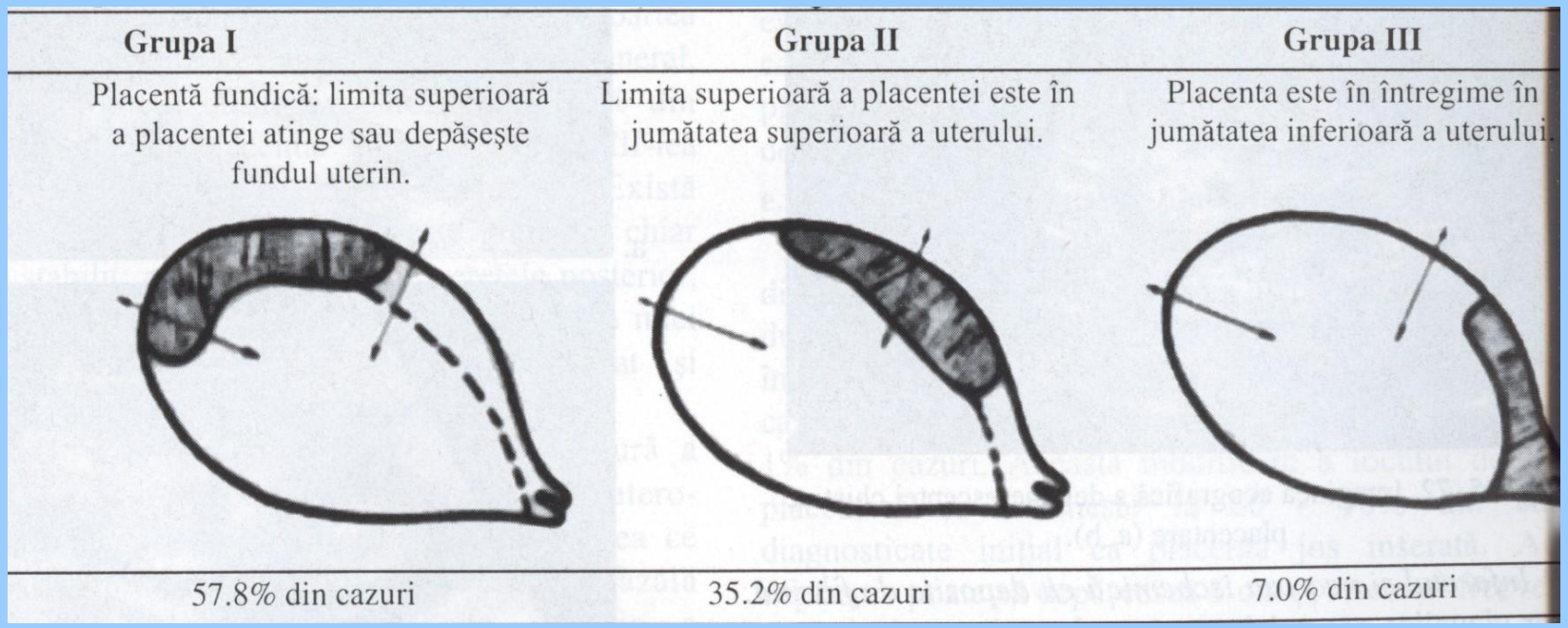

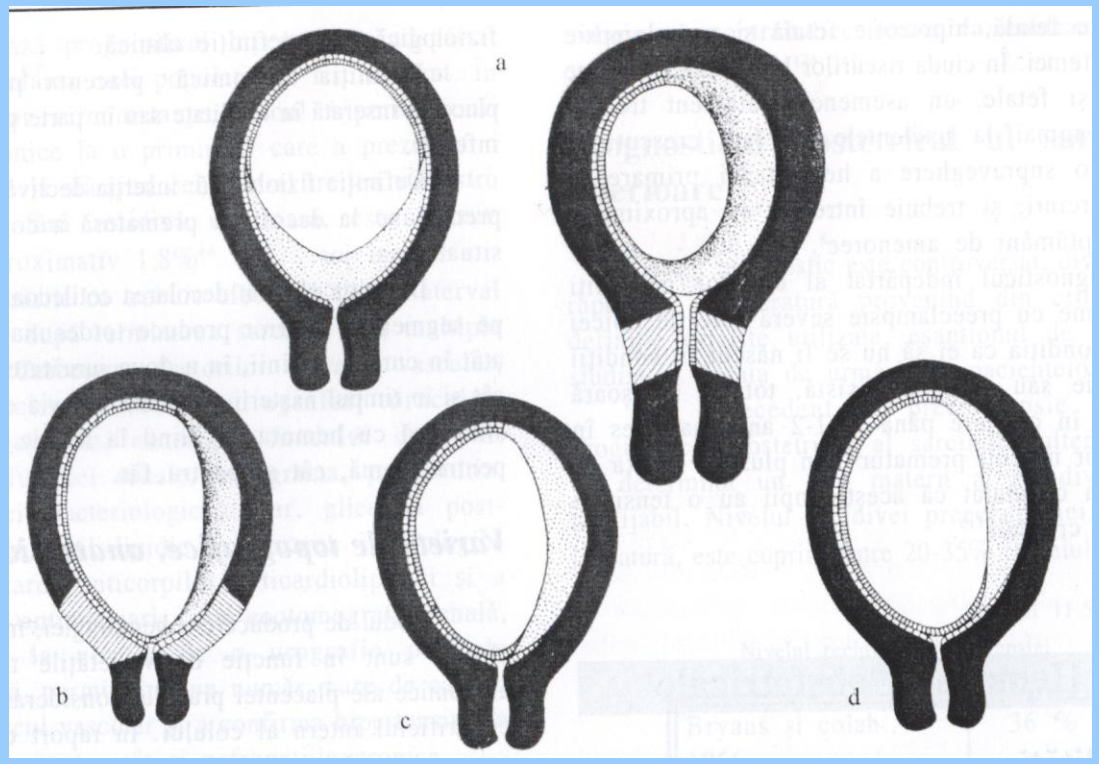

a- centrala; b- partial centrala; c- marginala; d- laterala

VICII DE ADERARE A PLACENTEI

5-10% din placenta praevia se asociaza si cu vicii de aderare:

- **p. acreta**
- **p. increta**
- **p. percreta**

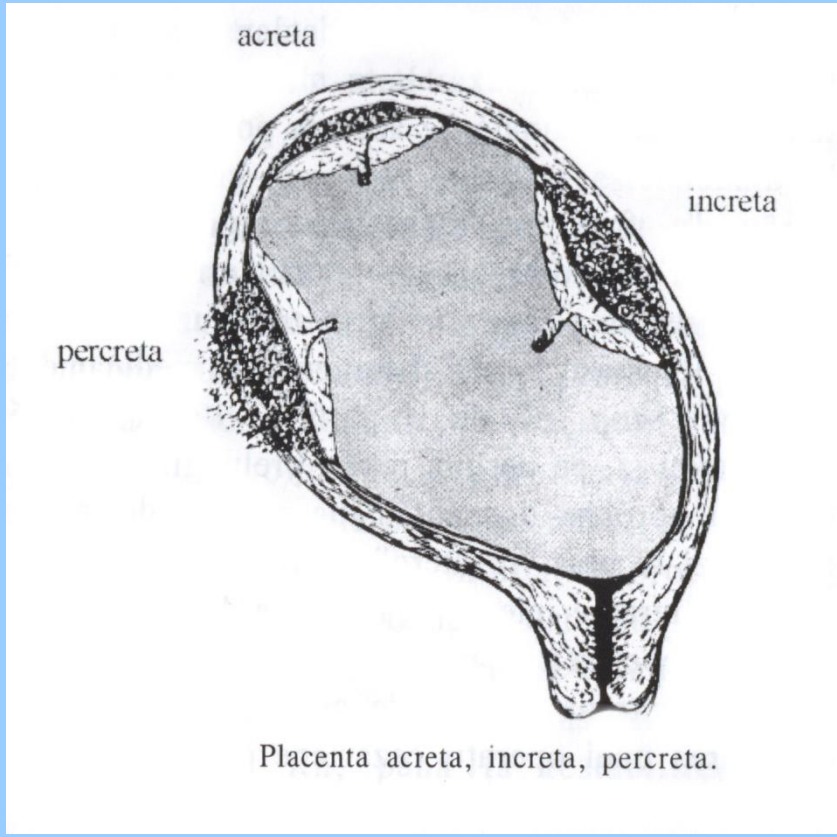

Placenta acreta, increta, percreta.

ETIOLOGIA VICIILOR DE ADERARE

1. dezvoltarea redusa a caducei in segmentul inferior
2. slaba vascularizatie a zonei de nidatie
3. subdezvoltarea straturilor musculare nidationale

ETIOLOGIA PLACENTEI PRAEVIA

1.Procesele patologice care au dus la alterarea mucoasei uterine :

- endometrite
- avorturi : -chiuretaje – abrazive, repetate
  - empirice

2.Manevre intrauterine :
- histerometrie
- histeroscopie
- HSG
- sterilet

3.Malformatii uterine congenitale : septuri, hipoplazii uterine, uter bicorn, unicorn

4.Polipi intrauterini

5.Fibroame uterine

6.Sarcina gemelara : arie mare de insertie placentara + asezare transversa

PATOGENIA PLACENTEI PRAEVIA

1. Implantarea primara a oului in regiunea istmica din care se va dezvolta segmentul inferior

2. Implantarea oului in portiunea superioara a uterului in vecinatatea istmului => directia de placentatie si migratia => spre regiunea inferioara

3. dispozitia inelara a placentei in jurul segmentului inferior = p. ZONARIA

SIMPTOMATOLOGIA

HEMORAGIA – este in acelasi timp un simptom dar si o complicatie

- poate apare – intre 28-38 saptamini de gestatie

- in travaliu

MECANISMELE SINGERARII

Teoria Jacquenier => distensia segmentului inferior determina ruperea arterelor utero-placentare

Teoria Pinard – tractiunea si alungirea membranelor in timpul contractiilor uterine determina decolarea placentei (ruperea membranelor opreste hemoragia) = in placentele lateral inserate

Teoria lui Schroder (in travaliu) – dilatarea orificiului uterin inlesneste alunecarea in jos a continutului uterin si duce la dezlipirea placentei = teoria alunecarii

Teoria diferentelor de presiune sanguina intravilozitara dintre ariile placentei – P_{iv} din zona corporeala >P_{iv} din zona segmentara =>singele fuge in zona cu presiune mai mica

- in postpartum :

- **insuficienta tesutului muscular uterin in zona segmentului => atonie uterina**
- **solutie de continuitate dupa manevrele de decolare a placentei**

DIAGNOSTIC POZITIV

IN SARCINA

- hemoragie
- prezentatie sus situata – nu se acomodeaza la segmentul inferior ocupat de placenta
- segmentul inferior moale la palpare
- sufluri uterine suprasimfizare
- TV : - transegmentar => zona pulsatila

IN TRAVALIU

- hemoragie
- examen cu valvele – vizualizarea placentei
- TV : NU SE FACE – este foarte periculos, poate declansa sau agrava hemoragia

EXPLORARI PARACLINICE

- ecografie – stabileste localizarea placentara

- analize de singe : - hemoleucograma, grup ABO, Rh (obligatoriu la internare)

PARTICULARITATI SIMPTOMATICE

1. P. praevia centrala : - “tacuta “ in timpul sarcinii

- hemoragie fudroianta la debut de travaliu

- impune rapid operatia cezariana

2. P. marginala : - “agitata” in timpul sarcinii

- metroragii prin repetitie => anemie secundara

3. P. praevia inserata anterior : - trecerea prin placenta pt extragerea fatului incumba riscuri pentru mama si fat

CONDUITA

In timpul sarcinii

- spitalizare → supraveghere → monitorizare
- repaus la pat
- intreruperea vietii sexuale
- antispastice, beta-mimetice
- hemostatice (vit K, adrenostazin)
- mentinerea sarcinii pina la 37 saptamini

In travaliu

- <u>in insertia laterala</u> : - ruperea larga a membranelor => permite coborirea prezentatiei =>comprimarea naturala a placentei => oprirea hemoragiei => => expulzie
- <u>in insertia centrala</u> : - operatie cezariana

In delivrare

- se poate produce rapid datorita decolarii partiale
- extractie manuala – in caz de retentie placentara
- accentuare hemoragiei
- ruptura uterina in placenta acreta , increta si percreta

Complicatii in postpartum

- exsanguinare
- anemii severe
- hemoragie persistenta
- infectii generale pelviene
- tromboflebite
- astenie
- lactatia se instaleaza mai greu

CONDUITA OBSTETRICALA

OPERATIE CEZARIANA

- **in forma centrala**
- **in toate cazurile cu hemoragie la dilatatie mica**
- **in formele laterale la dilatatie mare :**
  - **ruperea larga a membranelor**
  - **versiunea interna cu marea extractie in asezarea transversa**
  - **marea extractie in prezentatie pelvina**
  - **dilatatie fortata nastere rapida**
  - **efectuarea delivrarii intii si apoi nasterea daca fatul este compromis**

REZOLVAREA COMPLICATIILOR HEMORAGICE IN OP. CEZARIANA

- fire in “x” in patul de insertie placentara
- hemostaza cu cauterul in patul de insertie placentara
- ligatura arterelor uterine
- ligatura arterelor hipogastrice
- histerectomie totala in scop hemostatic

PROGNOSTIC

MATERN

- mortalitate materna 2%
- sindrom hemoragic
- sindrom infectios
- morbiditate :
  - anemii severe
  - infectii urinare
  - complicatii pulmonare

FETAL

- mortalitate fetala crescuta :
  - 18-20% dupa op. cez.
  - 40-45% dupa nastere nat.
- nasteri premature
- prezentatii vicioase
- anemii secundare
- hipoxie
- sechele neuropsihice

DECOLAREA PREMATURA DE PLACENTA NORMAL INSERATA (DPPNI)
APOPLEXIA UTEROPLACENTARA (AUP)

DEF : DPPNI este un sindrom anatomo-clinic paroxistic ce consta in decolarea prematura de placenta normal inserata cu formarea unui hematom intre placenta si peretele uterin

eclampsis = “fulger din senin” se potriveste mai bine AUP

Sinonime :
- **dezlipire de placenta**
- **hematom uteroplacentar**
- **hematom retroplacentar**
- **abruptio placentae**
- **ablatio placentae**

ISTORIC

Mauriceau (1700)	**- descrie pt prima data moartea mamei si fatului datorita unei hemoragii produse prin decolarea placentei**
Couvelaire (1912)	**- descrie fenomenele vasculare ale acestui sindrom**
(1936-1937)	**- il defineste ca APOPLEXIE UTERO-PLACENTARA**
Scheider (1946)	**- arata ca socul se datoreaza trecerii tromboplastinei in circulatia materna**
Maloney (1949)	**- publica primul succes de tratament in afibrinogenemie cu injectarea iv. de fibrinogen**

In ultimile 4 decenii s-a incercat explicarea fenomenelor prin mecanisme imunologice

FRECVENTA – 0,4-1% din nasteri

- in Romania : 0.1-0.56% Radulescu 0,1%
  Bauceanu 0,45%
  Grigoras 0,36%
  Anastasiu 0,41%

- ALESSANDRESCU- studiul macroscopic si microscopic al placentei arata o frecventa mai mare de decolari placentare diagnosticate microscopic decit clinic

- mai frecvente : - la multipare 2/3
  - la gravidele in virsta
  - de 6-30 ori mai frecventa la gravidele care au mai avut apoplexie utero-placentara

FACTORI FAVORIZANTI

1.Hipercoagulabilitatea – datorita cresterii fibrinogenului, factorilor VII, VIII, IX, X

- T. Quick si timpul de tromboplastina mai scurte

-placenta inhiba sistemul fibrinolitic

2.Procesul de coagulare utero-placentar : - uterul si placenta sunt printre cele mai bogate organe in tromboplastina , serotonina, tromboxan A2, prostaglandine F2, E2

3.Hiperproductia de gonadotrofine coriale (Grasset 1937)

4.Modificari vasculare => transformarea peretelui musculo-elastic al uterului in unul fibrinoid

Harris (1988) – fenomenele se datoresc ruperii arterelor utero-placentare ; ruptura acestora e favorizata de HTA

- cercetarile ecografice au aratat existenta unor hematoame coriale asimptomatice care pot prefigura DPPNI

5.Teoria deficientei vitaminice si alimentare

- scaderea acidului folic (administrare la inceputul sarcinii)
- scaderea vitaminelor C, P,E (administrarea de Prenatal)

6.Hipertensiunea arteriala indusa de sarcina (Abdella 1984)

7.Factor mecanic traumatizant – lovitura

- cordon scurt (tractiune)

8.Fumatul

9.Multiparitate

10.Virsta

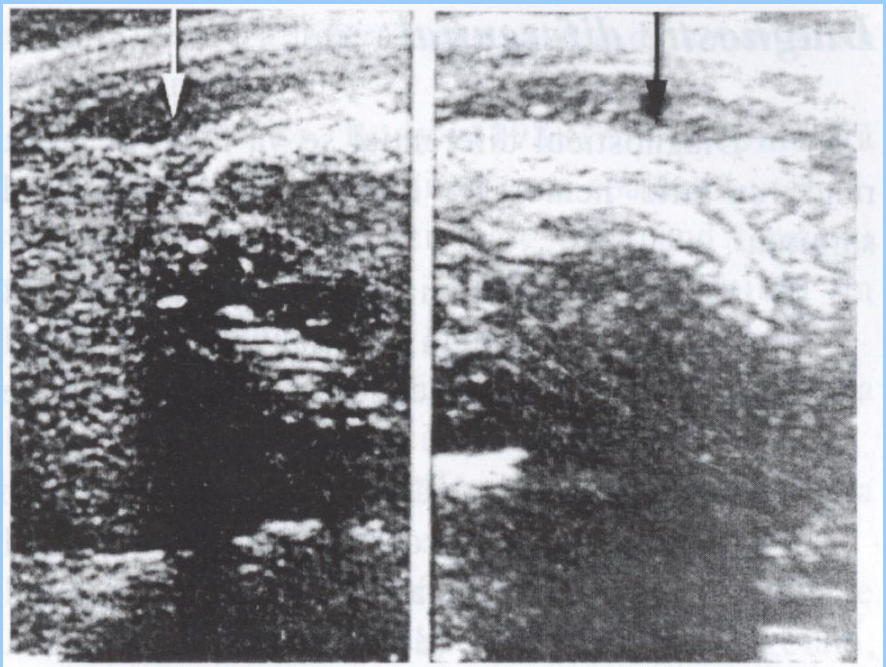

Aspect ecografic al unui hematom retroplacentar.

FIZIOPATOLOGIE (Teoria Teodoru-Poiana)

Compresiunea uterului gravid pe vena cava → reducerea intoarcerii venoase → scade debitul cardiac

reducerea intoarcerii venoase → staza retrograda in sistemul venos pina in spatiul intervilos

↓

congestie

↓

singerare → hematom → DECOLARE PLACENTARA

SUCCESIUNEA FENOMENELOR FIZIOPATOLOGICE = 3 ETAPE

FAZA I

vasospasm precapilar → incetinirea circulatiei → fenomene anoxice la nivelul capilarelor → staza intensa → permeabilitate excesiva → permite trecerea plasmei si hematiilor

FAZA II

decolare propriuzisa → anoxie → fibra miometriala - datorie O2 → prelungirea CU compensatoriu

- ATP datorita lipsei O2

→ contact prelungit actinomiozinic → hipertonie normotonie → hipercontractilitate hipertonie

FAZA III

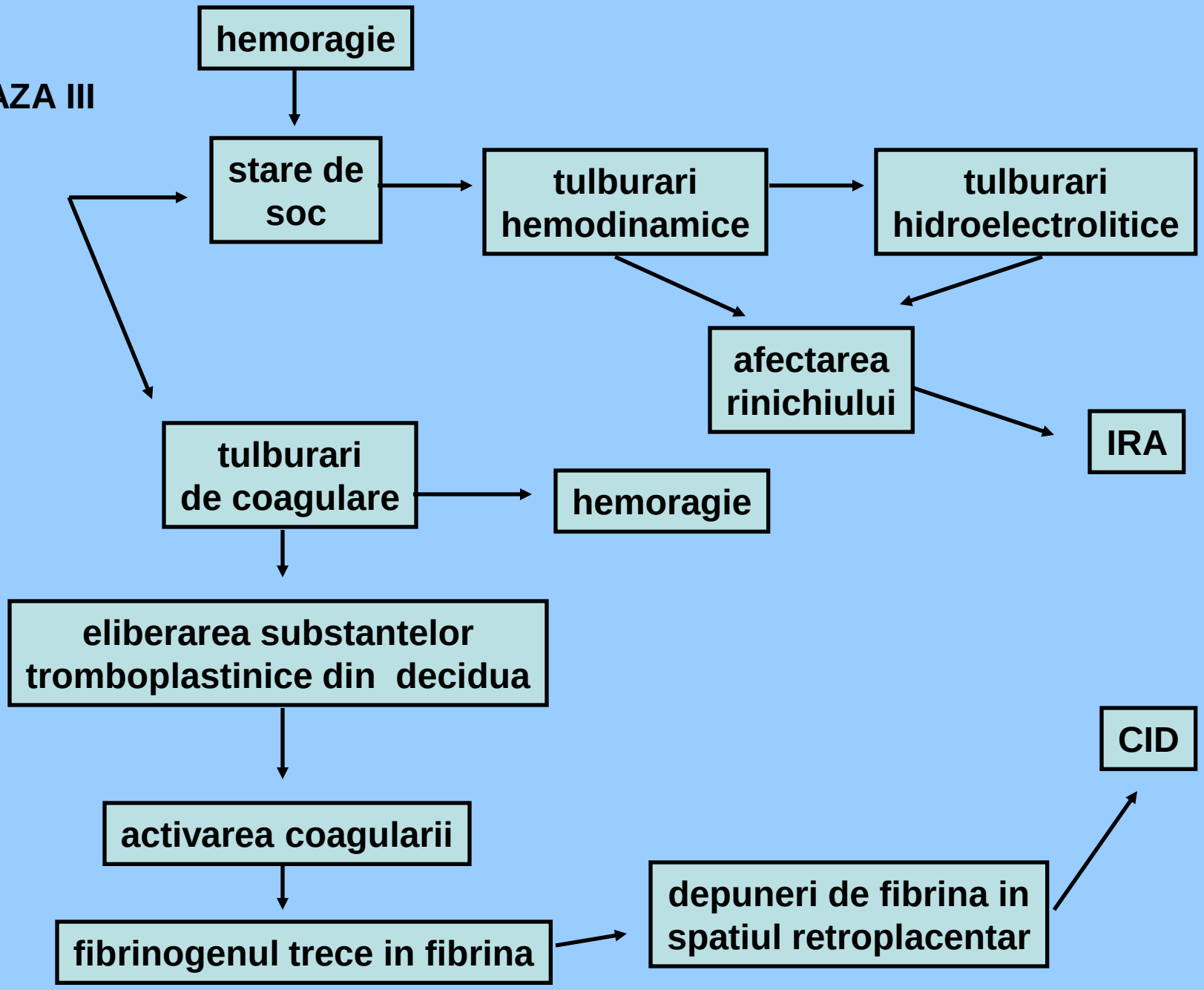
hemoragie
stare de soc
tulburari hemodinamice
tulburari hidroelectrolitice
afectarea rinichiului
IRA
tulburari de coagulare
hemoragie
eliberarea substantelor tromboplastinice din decidua
activarea coagularii
fibrinogenul trece in fibrina
depuneri de fibrina in spatiul retroplacentar
CID

FORME CLINICE

FORME MINORE

supravietuirea fatului
constatata retrospectiv
examinarea placentei(mica amprenta de hemoragie
in decidua bazala
hipotrofie fetala (suferinta cronica)
prematuritate
suferinta fetala acuta in expulzie
hematom de volum mic 30-40 ml

FORME INTERMEDIARE

- cele mai frecvente , “forme capcana”
- diagnostic dificil, necesita monitorizare permanenta:
  - CTG 2x30` la 12h
  - spitalizare
  - ecografie
  - Doppler color
  - profil biofizic (scor Maning)
  - investigatii hematologice

FORME GRAVE - apoplexia utero-placentara este “URGENTA URGENTELOR”

- hemoragia decoleaza 30% din placenta
- evolutie acuta/supraacuta
- volumul hematomului minim 150 ml
- mortalitate fetala 100%

Simptomatologia AUP – drama vasculara a lui Couvelaire

5 SINDROAME :

1.Sindromul obstetrical : - durere,(constant) brusc instalata, violenta continua, apare ombilical

- contractia uterului :(constant), apar contractii foarte lungi, hipertone, uter tetanizat , “de lemn”
- ascensionarea fundului uterin : (constant) nu si CA
- disparitia MFA si BCF
- singerare vaginala

2.Sindrom hemoragic : - hemoragie interna (constant)

- hipotensiunea - initial compensata
- anemia acuta

3.Socul : - anxietate “fara obiect”, lipotimii, sincope

- paloare
- racirea extremitatior si tegumentelor

4.Sindromul toxemic : - proteinuria - hematuria

- oligoanuria - HTA (in cadrul HTAIS)

5.Sindromul biologic : - hematom retroplacentar

- CID

18 SIMPTOME

1. durere
2. CUD hipertone
3. uter de “lemn”
4. ascensionarea FU
5. absenta MFA
6. absenta BCF
7. singerare vaginala
8. hemoragie interna
9. HTA
10. accelerarea pulsului
11. racirea tegumentelor
12. racirea extremitatilor
13. lipotimii
14. anxietate
15. paloare
16. hipotensiune
18. hematuria

4 PARADOXURI

1. stare generala alterata in contrast cu hemoragia minima
2. HTA cind femeia singereaza abundent
3. Hipotensiune cind singerarea este minima
4. Anemie acuta (Hb<7g/l, H<2,5mil) cu singerare minima

EXPLORARI ULTRASONICE

- ECOGRAFIA – evidentierea hematomului retroplacentar (zona anecogena intraplacentar)
  - imagini de hemoragie intraamniotica
  - ascensiunea membranelor la nivelul marginii placentei

- PROFIL BIOFIZIC FETAL
- VELOCIMETRIE DOPLLER
- moartea intrauterina a fatului

EXPLORARI DE LABORATOR

- bilant hematologic => anemie acuta (Hb<7g/l, H<2,5 mil , Ht <25%)
- trombocite scazute- trombocitopenie
- T coagulare prelungit
- T Quick – prelungit
- Timp de protrombina prabusit
- Fibrinogen scazut pina la AFIBRINOGENEMIE
- testul la etanol POZITIV – indica fibrinoliza
- produsii de degradare a fibrinei depasesc 10 mcg/ml
- CID se afirma cind : - trombocitele <135.000
  - testul la etanol este pozitiv

EXAMENUL HISTO-PATOLOGIC

MACROSCOPIC

- uter aton, violaceu inchis cu petesii negricioase, cu sufuziuni pe trompe, ovare, ligamente rotunde, mezosalpinx si portiuni din lig. utero-sacrate
- constatarea HEMATOMULUI retroplacentar. de la volum de 15-30ml la peste 1000ml – grave
- amprenta placentara – datorata compresiunii cotiledoanelor de catre hematom (certificare de diagnostic)
- leziuni placentare – infarcte recente, depozite de fibrina, caverne cotiledonale
- FATUL – prezinta leziuni vasculare viscerale: infarcte meningocerebrale, hemoragii cerebrale ventriculare si in organele toraco-abdominale (plamin, miocard, ficat, rinichi)

MICROSCOPIC

- tasarea vilozitatilor din spatiul intervilos de catre hematom
- vasodilatatie capilara
- rupturi ale peretilor arterelor uteroplacentare

DIAGNOSTIC DIFERENTIAL

1.INFARCT UTERIN – greu de facut chiar intraoperator. Exista pseudo infarctizari din hematomul retroplacentar. <u>Uterul apopleptic</u> (datorat rupturilor arterelor utero-placentare) trebuie deosebit de uterul din infarctul uterin :

- **moale**
- **palid**
- **focare parenchimatoase de endarterita obliteranta**
- **tromboze venoase diseminate**

IN SARCINA

2.Varice vulvo-vaginale

3.Cervicite, polipi cervicali

4.Cancer de col

5.Placenta jos inserata

6.Placenta praevia centrala

7.Sarcina molara

absenta celor 3 sindroame : obstetrical, toxemic, biologic

IN TRAVALIU

8. Sindromul de preruptura uterina
9. Ruptura uterina
10. Hidramniosul acut
11. Tumori ovariene sau uterine voluminoase
12. Apendicita acuta
13. Pielonefrita acuta
14. Leziuni joase de parti moi (col, vagin , perineu) – prin manevre obstetricale (forceps, videx, embriotomie)

TRATAMENT

1.Tratament general : pre, intra si postpartum

a.Combaterea socului

b.Combaterea tulburarilor echilibrului fluido-coagulant (NOVO-SEVEN)

c.Prevenirea IRA

2.Tratamentul obstetrical : in functie de forma clinica HAYNES

a.urmarirea secventiala a proceselor coagulopatiei

b.ruperea artificiala a membranelor

GRUPA I HAYNES : - forme clinice usoare
- fat viu
- absenta tulburarilor de coagulare
- travaliu, dilatatie prezenta

- nasterea se face pe cale naturala
- odata cu delivrenta se evacueaza si hematomul retroplacentar
- controlul manual si instrumental al cavitatii uterine
- supravegherea hemoragiei si coagularii in periodul IV

GRUPA II SI III HAYNES (forme medii si grave)

1. decizii de nastere pe cale naturala sau op cezariana
2. urmata sau nu de histerectomie totala de hemostaza
3. reanimare sustinuta inainte, in timpul si dupa operatie
4. supraveghere atenta in postpartum
5. transfuzii de singe pt a compensa pierderile
6. reversibilitatea formelor poate fi sustinuta cu singe proaspat 10-15 litri

PROGNOSTIC

MATERN

- mortalitate materna 1-1,5% (hemoragie, CID)
- sechelaritate mare : menopauza chirurgicala,anemie sec.

FETALA

- mortalitate mare 30-60%
- sechelaritate neuropsihica mare

SFATUL PENTRU FETI – Charles P. Douglas

“Alegeti o mama tinara si sanatoasa, cu o situatie socio-economica buna, cu o inaltime peste 1,60 m, slaba, Rh + , cu un ciclu menstrual regulat. Ea nu trebuie sa fumeze sau sa ia medicamente. Trebuie sa descinda dintr-o familie genetic impecabila, sa fie bine urmarita antenatal si sa nasca intr-o maternitate bine dotata si cu medici de buna calitate.

Sa nu se oboseasca in timpul sarcinii si sa aiba un medic competent care sa nu te nasca nici inainte de termen, dar nici postmatur. Sa nu se rupa membranele intempestiv si mai presus de toate sa intrii in lume cu capul inainte, nascindu-te cu minim de intirziere, odata ce travaliul a inceput.

Cind ai ajuns la capatul calatoriei, trebuie sa respiri inainte sa ti se taie cordonul, iar daca nu, sa te duca imediat si direct la sectia de terapie intensiva; numai asa va avea sens sa supravietuiesti riscurilor vietii tale postnatale”

Not such a sweet baby